



Федеральное государственное бюджетное учреждение
дополнительного профессионального образования
«Санкт-Петербургский центр последипломного
образования работников здравоохранения
ФМБА России»



ОСНОВЫ РАСШИФРОВКИ НОРМАЛЬНОЙ ЭЛЕКТРОКАРДИОГРАММЫ

ПРЕПОДАВАТЕЛЬ ЦПО ЖОЛКОВСКИЙ Д.Д.

СОДЕРЖАНИЕ

| | |
|-------------------------------------|----|
| Список сокращений..... | 2 |
| Введение..... | 2 |
| Основные функции сердца..... | 4 |
| Формирование элементов ЭКГ..... | 5 |
| Расшифровка ЭКГ..... | 9 |
| Значения элементов ЭКГ в норме..... | 12 |
| Дайте заключение по ЭКГ..... | 13 |

СПИСОК СОКРАЩЕНИЙ

| | |
|-----|----------------------------|
| (-) | отрицательный |
| (+) | положительный |
| АВ | атриовентрикулярный |
| СА | синоаурикулярный |
| ЭДС | электродвижущая сила |
| ЭКГ | электрокардиография/грамма |
| ЭОС | электрическая ось сердца |

ВВЕДЕНИЕ

До настоящего времени нет общепризнанной теории ЭКГ. Наиболее распространена дипольная теория. Она исходит из представлений о том, что граница между возбужденными и невозбужденными участками миокарда представляет собой линию, вдоль которой выстроен двойной слой электрических зарядов - диполей. На протяжении сердечного цикла за счет распространения возбуждения по миокарду двойной электрический слой непрерывно перемещается, изменяет свою конфигурацию и в некоторые моменты может состоять из нескольких фрагментов. Совокупность этих диполей можно представить в виде одного суммарного диполя, отражающего электродвижущую силу сердца. Величина и ориентация в пространстве суммарного диполя в каждый момент сердечного цикла непрерывно меняется – ЭДС является векторной величиной, т.е. имеет не только числовое выражение силы, но и её направление. В проводящей среде, окружающей суммарный диполь (ткани вне сердца) возникает переменное электрическое поле. Потенциал точек, расположенных ближе к положительному полюсу диполя – положителен, а потенциал точек, расположенных ближе к отрицательному полюсу – отрицателен. Если точка одинаково удалена от обоих полюсов, то ее потенциал равен нулю. Таким образом, электрокардиограмма – это проекция вектора на линию данного отведения.

Основоположник электрокардиографии, нидерландский физиолог Виллем Эйнтховен (Willem Einthoven; 21.05.1860 — 29.09.1927) сконструировал в 1903 году прибор для регистрации электрической активности сердца и впервые в 1906 году использовал электрокардиографию в диагностических целях. Он же придумал современное обозначение зубцов ЭКГ и описал некоторые нарушения в работе сердца. В 1924 году ему присудили Нобелевскую премию по медицине. Исследования Виллема Эйнтховена причисляются к десяти величайшим открытиям в области кардиологии в XX веке.

Эйнтховен предложил к использованию три стандартных двухполюсных отведения с разностями потенциалов от правой руки к левой руке, от правой руки к левой ноге и от левой руки к левой ноге: I, II и III соответственно (рис.1). Такая комбинация отведений составляет электродинамический равносторонний треугольник с центром в источнике тока в сердце. Эйнтховен допустил, что сердце – это точечный диполь, расположенный в центре грудной и электропроводность окружающих тканей однородна.

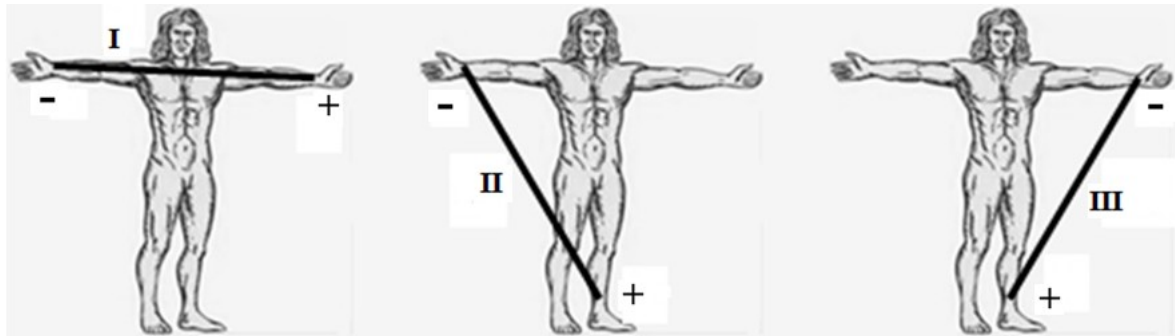


рис.1 отведения по Эйнтховену

Для записи этих отведений электроды накладывают на правой руке (красная маркировка), левой руке (желтая маркировка) и на левой ноге (зеленая маркировка). Эти электроды попарно подключаются к электрокардиографу для регистрации каждого из трех стандартных отведений. Четвертый электрод устанавливается на правую ногу для подключения заземляющего провода (черная маркировка).

В 1942 г. американский кардиолог Гольдбергер (E. Goldberger) предложил усиленные однополюсные отведения от конечностей, которые измеряются относительно усредненного потенциала двух других электродов, что дает амплитуду примерно на 50 % больше (avR - от правой руки, avL - от левой руки, avF - от левой ноги).

Грудные однополюсные отведения, предложенные Wilson в 1934 г., регистрируют разность потенциалов между активным положительным электродом, установленным в определенных точках на поверхности грудной клетки (рис. 3), и отрицательным объединенным электродом Вильсона. Последний образуется при соединении через дополнительные сопротивления трех конечностей (правой руки, левой руки и левой ноги), объединенный потенциал которых близок к нулю.

Обычно для записи ЭКГ используют 6 позиций активных электродов на грудной клетке:

- отведение V_1 - в IV межреберье по правому краю грудины;
- отведение V_2 - в IV межреберье по левому краю грудины;
- отведение V_3 - между второй и четвертой позицией (см. ниже), примерно на уровне V ребра по левой парастеральной линии;
- отведение V_4 - в V межреберье по левой срединно-ключичной линии;
- отведение V_5 - на том же горизонтальном уровне, что и V_4 , по левой передней подмышечной линии;
- отведение V_6 - по левой средней подмышечной линии на том же горизонтальном уровне, что и электроды отведений V_4 и V_5 (рис.2).

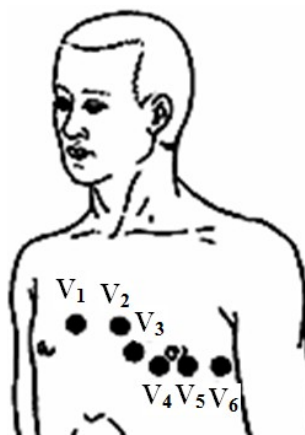


рис.2 отведения по Wilson

В состоянии покоя клетки миокарда заряжены изнутри отрицательно, а снаружи положительно, при этом на ЭКГ-ленте фиксируется прямая линия (изолиния). Когда в проводящей системе сердца возникает и распространяется электрический импульс (возбуждение), клеточные мембраны переходят из состояния покоя в возбужденное состояние, меняя полярность на противоположную. Этот процесс называется **деполяризацией**. При этом изнутри мембрана становится положительной, а снаружи — отрицательной из-за открытия ионных каналов и взаимного перемещения ионов калия и натрия из клетки и в клетку. После деполяризации через определенное время клетки переходят в состояние покоя, восстанавливая свою исходную полярность (изнутри минус, снаружи плюс), этот процесс называется **реполяризацией**.

Электрический импульс последовательно распространяется по отделам сердца, вызывая деполяризацию клеток миокарда. Во время деполяризации часть клеточной мембраны снаружи оказывается заряженной положительно, а часть - отрицательно. Возникает **разность потенциалов**. Когда вся клетка деполяризована или реполяризована, разность потенциалов отсутствует. Стадии деполяризации соответствует сокращение миоцита, а стадии реполяризации - расслабление.

В норме деполяризация и реполяризация направлены в противоположные стороны: деполяризация происходит от эндокарда к эпикарду, а реполяризация - от эпикарда к эндокарду. Это обусловлено тем, что субэпикардальные отделы желудочков, находясь к коронарным артериям ближе, кровоснабжаются несравненно лучше, чем субэндокардальные участки. Поэтому процесс реполяризации раньше начнётся именно в субэпикардальных отделах. Это так же выгодно с точки зрения динамики расслабления различных слоёв миокарда. Ведь, в противном случае, при преждевременной реполяризации внутренних слоёв (а значит их расслаблении), внешние слои будут продолжать находиться в тонусе и сдавливать внутренние слои. Такое патологическое взаимоотношение будет приводить к дополнительному расходу энергии.

На ЭКГ записывается суммарная разность потенциалов от всех клеток миокарда, или, как ее называют, электродвижущая сила сердца. Если полярность ЭДС совпадает с полярностью отведения электрокардиографа, на ЭКГ записывается положительный зубец, если не совпадает - отрицательный. На рисунках положительная часть отведения изображена сплошной линией со стрелкой направленной к положительному электроду, отрицательная — пунктирной линией; ЭДС - красной стрелкой. Все отведения от конечностей на схемах располагаются так, чтобы их центр совпадал с точечным диполем – центром грудной клетки, положительная часть грудных отведений также берет начало в центре грудной клетки (рис.3).

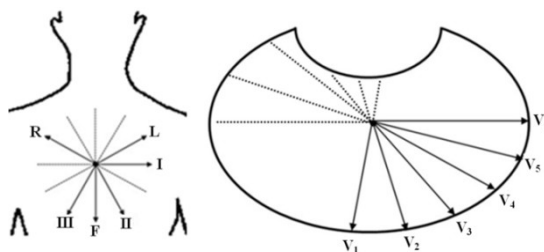


рис.3 отведения ЭКГ

ОСНОВНЫЕ ФУНКЦИИ СЕРДЦА

Сердце обладает функциями автоматизма (хронотропность), возбудимости (батмотропность), проводимости (дромотропность) и сократимости (инотропность).

Функция автоматизма заключается в способности вырабатывать электрические импульсы при отсутствии внешних импульсов. Ею обладают клетки синусового узла и проводящей системы сердца - атриовентрикулярного соединения, проводящей системы

предсердий и желудочков. Эти клетки получили название клеток водителей ритма - пейсмекеров (от англ. pacemaker - водитель). Пейсмекеры (Р-клетки) возбуждаются вследствие гипоксии. Способность к самовозбуждению Р-клеток принципиально отличает их от клеток сократительного миокарда, которые, обладая возбудимостью, активируются только под влиянием импульсов, исходящих из Р-клеток.

Центр автоматизма первого порядка - это клетки СА-узла, вырабатывающие электрические импульсы с частотой 60–90 в минуту. Центр автоматизма второго порядка - клетки АВ-соединения (зоны перехода АВ-узла в пучок Гиса и нижние отделы предсердий), а также пучка Гиса, которые продуцируют импульсы с частотой 40–59 в минуту. Центр автоматизма третьего порядка - конечная часть, ножки и ветви пучка Гиса. Они обладают самой низкой функцией автоматизма, вырабатывая около 25–39 импульсов в минуту. В норме единственным водителем ритма является СА-узел, который подавляет автоматическую активность остальных (эктопических) водителей ритма. Эктопия (от англ. ectopia - отдалённый, удалённый от своего места) в медицинских текстах означает врождённое или приобретённое смещение в необычное место. Сократительный миокард лишен функции автоматизма.

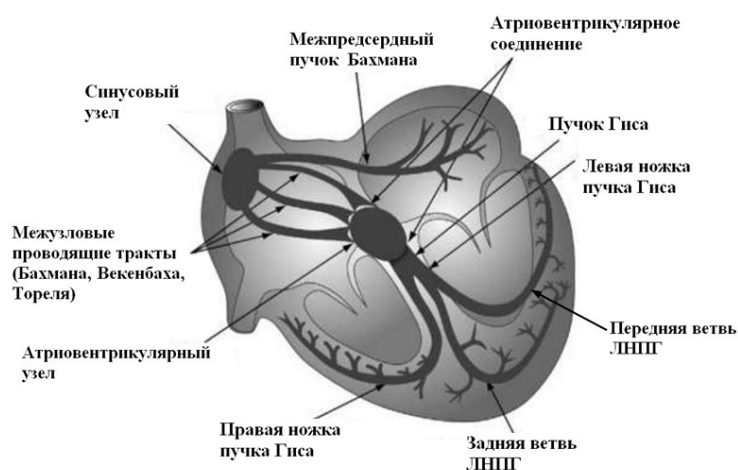


рис. 4. Проводящая система сердца

Сердечные сокращения осуществляются благодаря электрическим импульсам, которые проводятся ко всем отделам сердца по специальным клеткам, обладающим **функцией проводимости** и называемым проводящей системой сердца. Эта система начинается в правом предсердии, где находится синусовый узел. Деполяризация сердца протекает в определённой последовательности. От СА-узла волна возбуждения распространяется по короткому проводящему пути, по ответвляющимся от тракта Тореля волокнам - на правое предсердие; а по межпредсердному пучку Бахмана - на левое предсердие; по трём межузловым трактам (Бахмана, Венкебаха и Тореля) - к АВ-соединению. Общее направление движения волны возбуждения — сверху вниз и несколько влево от СА-узла к верхней части АВ-узла, где после некоторой задержки, передаётся на хорошо развитую внутрижелудочковую проводящую систему, состоящую из предсердно-желудочкового пучка (пучка Гиса), основных ветвей (ножек) пучка Гиса и волокон Пуркинье (рис. 4).

ФОРМИРОВАНИЕ ЭЛЕМЕНТОВ ЭКГ

Отклонение пера электрокардиографа кверху от изоэлектрической линии (изолинии) является положительным зубцом, книзу - отрицательным. Первый зубец ЭКГ характеризует деполяризацию миокарда предсердий и называется зубцом «Р». За ним следует проведение возбуждения по атриовентрикулярному узлу, при котором не бывает отклонений пера и оно находится на изолинии. Затем записываются зубцы, характеризующие деполяризацию миокарда желудочков (желудочковый комплекс).

Положительный зубец желудочкового комплекса называется «R», предшествующий ему отрицательный зубец - «Q», следующий за R отрицательный зубец - «S». Если амплитуда зубцов комплекса QRS достаточно велика и превышает 5 мм, их обозначают заглавными буквами латинского алфавита Q, R, S, если мала (менее 5 мм) - строчными буквами q, r, s.

Следующий за желудочковым комплексом зубец характеризует реполяризацию желудочков и называется «Т». Низкоамплитудная реполяризация предсердий накладывается на высокоамплитудный желудочковый комплекс и поэтому не регистрируется кардиографом. Элементы ЭКГ представлены на рис. 5.

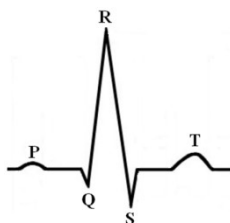


рис. 5. Зубцы ЭКГ

Формирование предсердного зубца «Р»

Вначале в деполяризацию вовлекается правое предсердие, а левое запаздывает на 0,01–0,02 сек. Таким образом, на ЭКГ записывается вначале изолированная деполяризация правого предсердия (1-я фаза), затем - суммарная деполяризация правого и левого предсердий (2-я фаза) и, наконец, изолированная деполяризация левого предсердия (3-я фаза).

Во фронтальной плоскости вектор деполяризации в первую фазу ориентирован вниз, во вторую - влево и вниз, в третью - влево и слегка вверх (рис. 6).

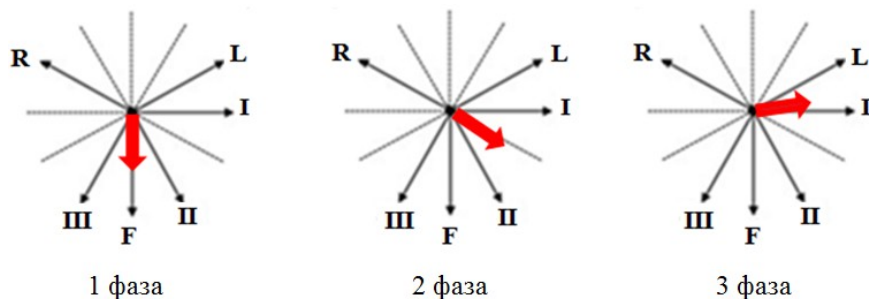


рис. 6. Направление векторов деполяризации предсердий во фронтальной плоскости

Запись предсердного зубца «Р» в стандартных отведениях: в I вначале записывается изолиния (вектор проецируется на нулевую точку отведения), затем - подъём и в конце - возврат к изолинии; во II - подъём в первую и вторую фазы деполяризации и возвращение к изолинии в конце третьей фазы, в этом отведении зубец наибольший по амплитуде и продолжительности; в III - низкоамплитудный подъём в первой фазе, возвращение к изолинии во второй и низкоамплитудное отрицательное отклонение от изолинии в третьей.

Запись предсердного зубца «Р» в однополюсных усиленных отведениях: в avR векторы деполяризации предсердий не совпадают с полярностью отведения, поэтому записывается отрицательный зубец значительной амплитуды; в avL - амплитуда зубца минимальна, он может быть слабо положительным, слабо отрицательным или отсутствовать. В avF зубец небольшой продолжительности, всегда положительный, его амплитуда тем больше, чем вертикальнее расположено сердце (рис. 7).

Реполяризация предсердий по времени совпадает с деполяризацией желудочков и поэтому не отображается на ЭКГ.

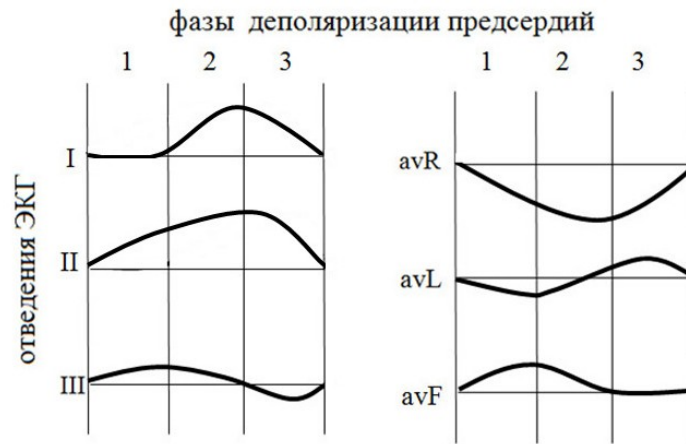


рис. 7. Схема отображения зубца «Р» в отведениях от конечностей

В горизонтальной плоскости (грудные отведения) первая фаза деполяризации предсердий ориентирована вперед, вторая - влево, третья - влево и кзади (рис 8).

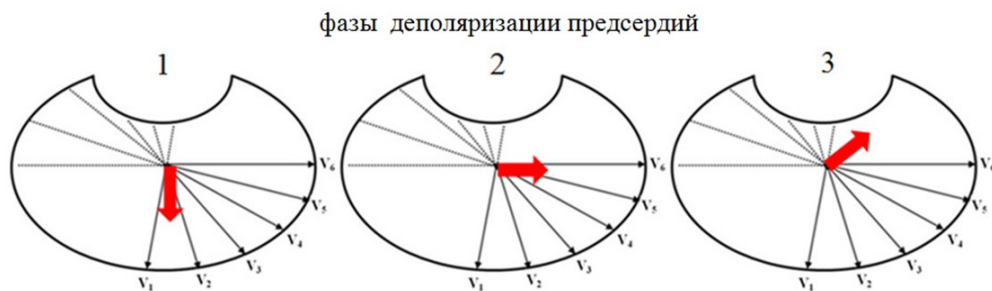

рис. 8. Направление векторов деполяризации предсердий в горизонтальной плоскости.

Отведения V_{1-2} - правые, V_{3-4} - переходная зона, V_{5-6} - левые. В правых отведениях зубец «Р» двухфазный с выраженной амплитудой обеих фаз; в переходной зоне зубец сглаженный положительный; в левых грудных отведениях положительный укороченный (рис. 9).

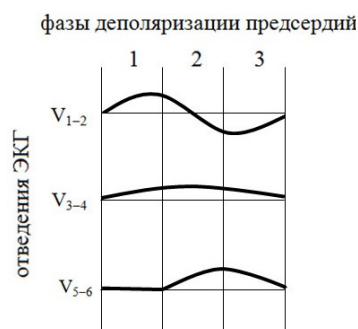


рис. 9. Схема отображения зубца «Р» в грудных отведениях

Формирование желудочкового комплекса «QRS»

Деполяризация миокарда желудочков также включает в себя три фазы.

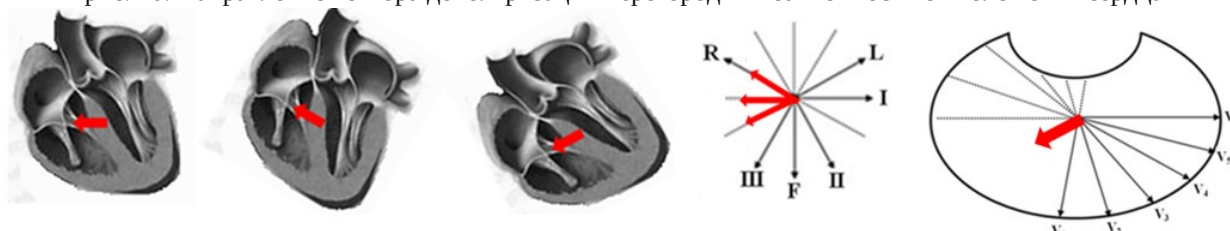
Первая фаза - деполяризация перегородки. Её правая и левая толща деполяризуются отдельно. Движение импульса по правой ножке пучка Гиса в норме медленнее, чем по левой (разница составляет 0,015-0,02 сек.). Фронт возбуждения идет вглубь перегородки. Т.к. левая половина начинает деполяризоваться раньше, это и проявляется на ЭКГ. Когда начинает деполяризоваться правая половина перегородки, за счет сложения противоположно направленных векторов перо ЭКГ возвращается к

нулевой отметке. Вектор левой части межжелудочковой перегородки во фронтальной плоскости при нормальном положении сердца направлен вперед и вправо, при вертикальном - вперед, вправо и кверху, при горизонтальном - вперед, вправо и книзу (рис. 10).

Как видно из рис. 10 зубец «Q» обязательно должен отображаться в I, и avL отведениях. Во II отведении он отображается при нормальном и вертикальном, отсутствует при горизонтальном положении сердца. В avF зубец отображается при вертикальном положении сердца.

В грудных отведениях вектор деполяризации перегородки в V_{1-2} проецируется на положительную часть отведения; в V_{3-4} - перпендикулярен оси отведения; в V_{5-6} - проецируется на отрицательную часть. Поэтому зубец «Q» обязателен только в отведениях V_{5-6} (рис 10).

рис. 10. Направление вектора деполяризации перегородки в зависимости от положения сердца



Вторая (главная) фаза - деполяризация основной массы свободных стенок миокарда желудочков. Изолированный вектор правого желудочка направлен вправо и слегка вверх. Изолированный вектор левого желудочка направлен влево, кзади и слегка вниз.

Масса миокарда левого желудочка больше массы правого примерно в 3 раза. Это же относится и к ЭДС. Таким образом, интегральный вектор направлен влево, слегка вниз, слегка кзади. Направление вектора главной фазы деполяризации желудочков в отведениях от конечностей также зависит от положения сердца (рис. 11).

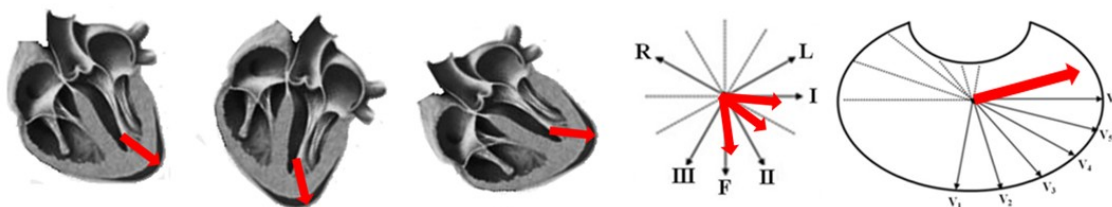


рис. 11. Направление вектора главной фазы деполяризации желудочков в зависимости от положения сердца

Третья фаза – деполяризация легочного конуса и наджелудочкового гребешка. Вектор направлен вправо и кзади. На все отведения проецируется отрицательный зубец «S»

Формирование зубца «Т» (реполяризация желудочков)

В норме реполяризация миокарда желудочков идет в три фазы:

- первая фаза - восходящее колено зубца «S», а при его отсутствии - нисходящее колено зубца «R»;
- вторая - сегмент «ST»;
- третья - зубец «Т».

Первая и вторая фазы – это медленная реполяризация, третья – быстрая.

Реполяризация начинается с субэпикардиальных отделов и противоположна вектору тока деполяризации. Интегральный вектор конечной (третьей) фазы реполяризации ориентирован вниз влево и кпереди, т.е. как вектор главной фазы деполяризации желудочков, поэтому во всех отведениях кроме avR зубец «Т» положительный.

Сегмент «ST» начинается от точки пересечения восходящего колена зубца «S» или нисходящего зубца «R» с изолинией (точка J) и идет слегка вверх, в пределах до 1 мм (0,1

mV). Восходящее колено зубца «Т» обычно более пологое, чем нисходящее, вершина имеет закругленную форму (рис. 12).

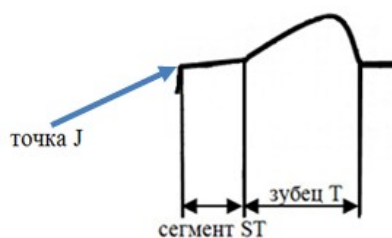


рис. 12. Отображение сегмента «ST» и зубца «Т» на ЭКГ

После зубца Т на ЭКГ может записываться зубец «U», похожий на зубец Т, но меньшей амплитуды (рис. 13). Точное клиническое значение зубца U до сих пор не установлено.

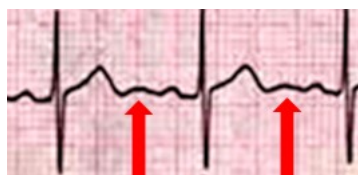

рис. 13. Зубцы U (отмечены стрелками)

РАСШИФРОВКА ЭКГ

Второе стандартное отведение по направлению почти совпадает с анатомической осью сердца и суммарным вектором ЭДС, поэтому определение продолжительности и амплитуды элементов ЭКГ обычно определяют именно в этом отведении. Амплитуда зубцов ЭКГ измеряется по вертикали, продолжительность зубцов и интервалов - по горизонтали.

Вначале каждой ЭКГ записывается калибр милливольта, имеющий П-образную форму, который стандартно равен 10 мм (1 мм = 0,1 mV). Если элементы кардиограммы имеют низкий вольтаж, милливольт можно увеличить до 20 мм. При очень большом вольтаже зубцов его можно уменьшить до 5 мм. Если милливольт записался с каким-либо иным значением или отсутствует, кардиограмма не читается.

ЭКГ записывается со скоростью 50 мм/сек., при этом лучше видна форма элементов кардиограммы. В этом случае 1 мм по горизонтали равен 0,02 сек., а 5 мм - 0,1 сек. С целью экономии бумаги ЭКГ может записываться со скоростью 25 мм/сек. (1 мм = 0,04 сек., 5 мм = 0,2 сек.). Если на кардиограмме не указана скорость записи, ее можно определить, посмотрев на продолжительность комплекса QRS, которая составляет, примерно 0,1 сек. Если желудочковый комплекс занимает 1 большой квадратик - скорость 50 мм/сек., если половину - 25 мм/сек. Далее все нормальные показатели приведены при скорости протяжки ленты 50 мм/сек.

При расшифровке ЭКГ определяются следующие параметры:

- выявление водителя ритма (определяют ритм синусовый, или нет);
- определение правильности сердечного ритма и проводимости электрического импульса;
- определение частоты и регулярности сердечных сокращений;
- положение электрической оси сердца;
- анализ продолжительности и амплитуды предсердного зубца P;
- анализ продолжительности интервала P – Q;
- анализ продолжительности и амплитуды зубцов желудочкового комплекса QRS;
- анализ параметров сегмента R(S) – T и зубца T;
- анализ параметров интервала Q – T;

- выявление переходной зоны.

Выявление водителя ритма

В норме водителем сердечного ритма является синусовый узел, а ритм называется синусовым. Все остальные ритмы являются патологическими. При синусовом ритме во II отведении перед каждым комплексом QRS имеется положительный зубец P, при этом все зубцы P должны иметь одинаковую форму, амплитуду и продолжительность.

Определение ЧСС, правильности сердечного ритма и проводимости электрического импульса

Для определения ЧСС подсчитывается количество интервалов R-R за 3 секунды и умножается на 20 (рис. 14).

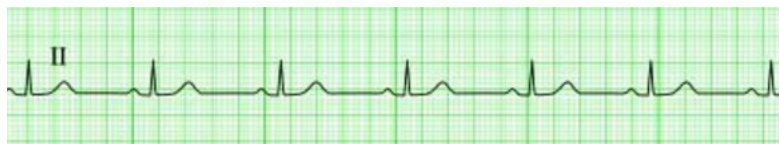

рис. 14. Определение ЧСС

Если водителем ритма является синусовый узел, для определения правильности ритма сравнивается продолжительность интервалов R-R, которые должны отличаться друг от друга не более чем на 0,1 сек. Если все интервалы R-R в отведении одинаковы, это свидетельствует о синдроме слабости синусового узла.

О нормальной проводимости говорят в том случае, когда продолжительность зубца P, интервала P-Q и комплекса QRS не превышают нормативы (см. далее).

Определение положения электрической оси сердца

ЭОС – это результирующий вектор деполяризации желудочков. Между направлением вектора и первым стандартным отведением образуется угол, который называется « α ». По величине угла α можно судить о положении электрической оси сердца. Она может иметь нормальное положение, горизонтальное или вертикальное. У худых людей ось сердца более вертикальна относительно средних величин, а у полных – более горизонтальна. Нормальное положение электрической оси сердца составляет 30–69°, вертикальное – 70–90°, горизонтальное – 0–29°. Угол α от 91° до 180°, отражает резкое отклонение электрической оси сердца вправо. Угол α от 0 до -90°, отражает резкое отклонение электрической оси сердца влево (рис. 15).

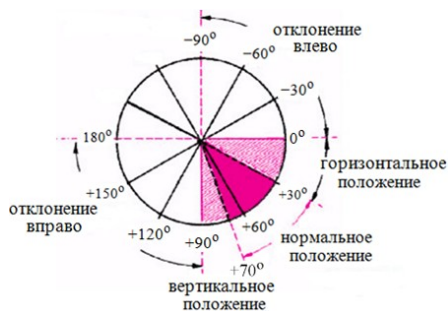

рис. 15. Положение электрической оси сердца

Направление электрической оси сердца примерно соответствует направлению наибольшего суммарного вектора деполяризации желудочков, которое можно определить несколькими способами:

1. Для определения направления электрической оси сердца необходимо подсчитать алгебраическую сумму зубцов амплитуды комплекса QRS в отведениях I, II и avF (из амплитуды положительной части комплекса вычесть амплитуду отрицательной части комплекса). Направление электрической оси сердца определяется по таблице 1.

| Положение электрической оси сердца | Суммарная амплитуда QRS | | |
|---|-------------------------|-----|----|
| | I | avF | II |
| Нормальное положение (от 0° до 90°) | + | + | |
| Горизонтальное положение (от 0° до 30°) | + | - | + |
| Отклонение вправо (> 90°) | - | + | |
| Отклонение влево (от -30° до -90°) | + | - | - |
| Резкое отклонение вправо (от -90° до +180°) | - | - | |
| (+)- положительная сумма зубцов; (-)- отрицательная сумма зубцов. | | | |

табл. 1. Направление электрической оси сердца

2. Требуется вычислить алгебраическую сумму зубцов желудочкового комплекса в **I** и **III** стандартных отведениях. Положительная или отрицательная величина алгебраической суммы зубцов QRS в произвольно выбранном масштабе откладывается соответственно на положительное или отрицательное плечо оси соответствующего отведения. Из концов этих проекций восстанавливают перпендикуляры к осям отведений, точка пересечения которых соединяется с центром системы. Полученная линия и является положением ЭОС.
3. При нормальном положении ЭОС $R_{II} > R_I > R_{III}$, в отведениях III и aVL приблизительно $R=S$. При отклонении влево $R_I > R_{II} > R_{III}$, $S_{III} > R_{III}$ (при горизонтальном положении, как правило, $R_{II} < S_{II}$, при отклонении влево – $R_{II} > S_{II}$). При отклонении вправо – $R_{III} > R_{II} > R_I$, $S_I > R_I$, $S_{avL} > R_{avL}$.

Переходная зона

Переходной зоной называется грудное отведение, в котором зубец R становится равным или большим, чем S. В норме переходная зона располагается в отведениях $V_3 - V_4$

ЗНАЧЕНИЯ ЭЛЕМЕНТОВ ЭКГ В НОРМЕ

| элемент ЭКГ | амплитуда | характеристика | продолжительность |
|----------------|---|--|---|
| Зубец Р | не более 2,5 мм | положителен в отведениях I, II, avF, отрицателен в avR, может быть отрицательным или двухфазным в отведениях III, avL, V ₁ , V ₂ ; V ₃₋₆ – должен быть (+), но часто сглаженный | 0,08 – 0,12 сек. |
| Интервал PQ(R) | | | 0,12 – 0,21 сек. |
| Комплекс QRS | | | 0,06 – 0,10 сек. |
| Зубец Q | не > ¼ от R | бывает во всех отведениях кроме avR, V ₁ и V ₂ ; обязателен в левых отведениях I, avL, V ₅₋₆ | не более 0,03 сек. |
| Зубец R | I – avF до 20 мм V ₁ –V ₆ до 25 мм | в грудных отведениях минимален в V ₁₋₂ , нарастает к V ₃₋₄ , и уменьшается к V ₅₋₆ | |
| Зубец S | не более 20 мм | должен быть в левых отведениях (I, avL, V ₅₋₆) В отведениях, где имеется «QS» или «Qr» (V ₁) может быть более 0,03; в грудных отведениях «S» максимальный в V ₁ и постепенно уменьшается к V ₆ | не более 0,03 сек. |
| Сегмент ST | | начало должно располагаться на изолинии, однако в V ₁₋₂ допустим подъем выше изолинии до 2 мм; в норме «ST» не должен быть горизонтальным и плавно переходит в «T» | |
| Зубец T | I – avF до 6 мм V ₁ –V ₆ до 17 мм | I – (+), II – (+), III – чаще (–), может быть сглажен, реже (+). avR – (–), avL – (+), avF – (+), сглаженный, может быть (–); в грудных отведениях у детей до 9 лет все «T» могут быть отрицательными, по мере взросления они становятся (+) и к 21 году может остаться (–) «T» в V ₁ | |
| Интервал Q–T | | | не должен превышать 0,39" у мужчин и 0,44" у женщин |
| Интервал R–R | | в норме не должны быть одинаковыми; допустимы колебания до 0,1–0,12 сек. | |

Сделайте заключение по ЭКГ:

